

# Kiedy znika pół twarzy... — zespół Parry'ego-Romberga, opis przypadku

## When half of the face is gone... — Parry-Romberg Syndrome, a case report

Ilona Kopyta<sup>1</sup>, Beata Wesolek-Kamińska<sup>2</sup>, Olga Wołek<sup>3</sup>, Olga Kula<sup>3</sup>

<sup>1</sup> Katedra i Klinika Pediatrii i Neurologii Wieku Rozwojowego Śląski Uniwersytet Medyczny w Katowicach

<sup>2</sup> Katedra i Klinika Pediatrii i Neurologii Wieku Rozwojowego Śląski Uniwersytet Medyczny w Katowicach

<sup>3</sup> Studenckie Towarzystwo Naukowe przy Katedrze i Klinice Pediatrii i Neurologii Wieku Rozwojowego, Śląski Uniwersytet Medyczny w Katowicach, Wydział Lekarski w Katowicach

### STRESZCZENIE

**Wstęp.** Zespół Parry'ego-Romberga jest rzadką chorobą, przebiegającą pod postacią atrofii połowy twarzy. Niejasna etiologia, bogata symptomatologia neurologiczna oraz podobieństwo do twardziny *en coup de sabre* sprawiają, że rozpoznanie oraz leczenie tego schorzenia następczą wiele trudności. **Opis przypadku.** Pięcioletni chłopiec z narastającym niedowładem lewych kończyn trafia na Oddział Neurologii Wieku Rozwojowego. Miesiąc wcześniej doznał urazu okolicy potylicznej. W badaniu fizykalnym stwierdzono asymetrię twarzy z linijnie przebiegającym zanikiem skóry i tkanki podskórnej w okolicy ciemieniowej, czołowej, jarzmowej i na brodzie po stronie prawej oraz z ogniskiem łysienia (objaw cięcia szabłą). W badaniach obrazowych uwidoczono asymetrię szerokości bruzd mózgu z poszerzeniem bruzd prawej półkuli, asymetrię komór bocznych ( $P > L$ ) oraz asymetrię w zakresie naczyń mózgowych. Zlecono badanie histopatologiczne wycinka skórniego z okolicy objętej zanikiem. Na podstawie wykonanych badań i obrazu klinicznego rozpoznano zespół Parry'ego-Romberga. **Wnioski.** Zespół Parry'ego-Romberga jest chorobą niezwykle rzadką i nadal nie do końca poznaną. Problemy z klasyfikacją i brak dokładnych kryteriów rozpoznania następczą trudności diagnostycznych i utrudniają różnicowanie jej z twardziną linijną cięcia szabłą. Rozpoznanie powinno spowodować wdrożenie systematycznej rehabilitacji ruchowej chorego mającej na celu zahamowanie postępów niepełnosprawności ruchowej. Leczenie farmakologiczne, w tym immunosupresyjne, nie zawsze przyczynia się do zahamowania procesu chorobowego. **Słowa kluczowe:** Zespół Parry'ego-Romberga, zanik połowiczny, twardzina *en coup de sabre*, dziecko

### ABSTRACT

**Introduction.** Parry-Romberg Syndrome is a rare disease characterized by a form of atrophy of face tissues. Unclear etiology, rich neurological symptomatology and similarity to scleroderma *en coup de sabre* make the diagnosis and treatment of this disease very difficult. **Case report.** 5-year-old boy with increasing left limb paresis goes to the Department of Developmental Neurology. Patient had sustained mild occipital trauma a month earlier. Physical examination revealed facial asymmetry with a linear atrophy of the skin and subcutaneous tissue of the parietal, frontal, zygomatic region and focus of alopecia (symptom of *en coup de sabre*) on the right side of the chin. The imaging studies revealed the asymmetry of brain fissures width with extension of fissures in the right hemisphere, an asymmetry of the lateral ventricles ( $P > L$ ) and an asymmetry of the cerebral vessels. The histopathological examination of skin stretches from the area with atrophy was ordered. According to examinations and clinical picture Parry-Romberg Syndrome was diagnosed. **Conclusion.** Parry-Romberg Syndrome is very rare and still not fully known. Problems with classification and lack of precise criteria make diagnostic difficulties and hinder the diversification with scleroderma *en coup de sabre*. The diagnosis should lead to implementation of an intensive patient physiotherapy to prevent the progression of physical disability. Pharmacological therapy including immunosuppressive not always contribute to the inhibition of the disease process. **Key words:** Parry-Romberg syndrome, hemiatrofia faciei, scleroderma *en coup de sabre*, child

### WSTĘP

Zespół Parry'ego-Romberga (PRS, *Parry Romberg syndrome*) opisali w pierwszej połowie XIX wieku niezależnie trzech lekarze – Caleb Hiller Parry, Eduard Heinrich Hensch i Moritz Heinrich Romberg. Pomimo że od tego czasu minęło prawie 200 lat, wiedza na temat tego schorzenia nadal jest niewielka.

PRS jest nabytym zaburzeniem o nieznanym etiologii objawiającym się stopniowo narastającym zanikiem skóry, tkanki podskórnej, tkanki chrzęstnej, mięśni i kości twarzy.

Nazywany jest również połowicznym zanikiem twarzy (*hemiatrophia faciei*).

Trudności klinicznych następczą fakt wielu podobieństw do twardziny linijnej *en coup de sabre*. Obecnie w literaturze i klasyfikacji Mayo Clinic uznaje się PRS za podtyp twardziny [1].

Na uwagę zasługują również objawy pojawiające się poza skórą i tkanką łączną, wśród których na pierwszy plan wybijają się objawy neurologiczne – drgawki, migrena, neuralgia nerwu V, zaburzenia piramidowe, postępujący

połowiczny zanik mózgu, postępująca atrofia oczodołów i nerwów gałkoruchowych [2, 3]. Manifestacje neurologiczne mogą poprzedzać objawy zaniku twarzy.

Ze względu na ciągle zbyt małą wiedzę na temat PRS średni czas rozpoznania w literaturze to 9 lat [1], a brak charakterystycznych zmian w badaniach laboratoryjnych sprawia, że rozpoznanie opiera się głównie na objawach klinicznych.

Problematyczne jest również leczenie chorych, gdyż ze względu na nieznaną etiologię nie ma leczenia przyczynowego. Prawdopodobne jest samoistne ograniczenie się procesu chorobowego. U większości chorych możliwa i zalecana jest rehabilitacja, światłoterapia, leczenie witaminą E, a w przypadkach postępujących intensywnie i przewlekających się wskazane są glikokortykosteroidy, leki immunosupresyjne oraz wielospecjalistyczna opieka nad pacjentem.

#### OPIS PRZYPADKU

U 5-letniego dotychczas prawidłowo rozwijającego się chłopca, bez obciążeń ciążowo-porodowych, we wrześniu 2011 roku zaobserwowano narastający niedowład kończyn po stronie lewej. Z relacji matki wynika, że od około 3. roku życia obserwowano zmiany skórne na twarzy dziecka. W wieku 5 lat chłopiec doznał niewielkiego urazu głowy (upadek na posadzkę i uraz potylicy) w czasie zajęć na basenie. Po urazie dziecko nie prezentowało objawów pourazowych, za wyjątkiem bólu w okolicy urazu. Stał on się jednak przyczyną kontroli pediatrycznej oraz chirurgicznej i wskazaniem do przeprowadzenia badania neuroobrazowego.

W badaniu tomografii komputerowej (TK) bez podania kontrastu dożylnego wykonanym w dniu 26.09.2011 r. stwierdzono asymetrię szerokości bruzd mózgu z poszerzeniem bruzd prawej półkuli oraz nieostro odgraniczone ogniska obniżenia gęstości tkanki mózgowej podkorowo w prawej półkuli. Układ komorowy był nieprzemieszczony. Stwierdzono asymetrię szerokości komór bocznych (prawa > lewa). W strukturach tylnio-jamowych nie obserwowano zmian. Nie stwierdzono patologii kostnych oraz cech krwawienia śródczaszkowego (ryc. 1).

Dnia 28.09. 2011 r. wykonano badanie głowy metodą rezonansu magnetycznego (MRI) i stwierdzono w nim wyraźną asymetrię półkul mózgowych. W obrębie półkuli prawej stwierdzono rozlane obszary o podwyższonym sygnale w obrazach T2 i FLAIR zajmujące w większym stopniu istotę białą, częściowo również korę mózgową, nasilone zwłaszcza w płacie skroniowym, potylicznym i w części górnej płata czołowego, z wyraźnym zmniejszeniem objętości tkanki nerwowej, bez cech patologicznego wzmocnienia kontrastowego. Prawa komora boczna była poszerzona, zwłaszcza trójkąt i róg skroniowy komory bocznej. Opisane zmiany zajmowały częściowo wzgórze i odnogę tylną torebki wewnętrznej po stronie prawej. Zaobserwować można było również dyskretną asymetrię konarów mózgu – prawy o nieco mniejszej objętości. Szerokość układu komorowego w pozostałym zakresie w normie, obraz lewej półkuli mózgu, mózdzku i pnia mózgu w normie. Przyściennne linijne pogrubienie śluzówki w zatokach szczękowych, w zatoce klinowej i w sitowiu (ryc. 2).

Podczas badania fizykalnego stwierdzono asymetrię twarzy z linijnie przebiegającym zanikiem skóry i tkanki podskórnej okolicy czołowej, jarzmowej i na brodzie po stronie prawej (objaw cięcia szabłą). W okolicy ciemieniowej po tej samej stronie obecne ognisko łysienia (ryc. 3). Zaobserwowano również asymetrię języka – zmniejszenie oraz różnice w pożałdowaniu po stronie prawej (ryc. 4).

W badaniu neurologicznym potwierdzono niedowład połowiczny lewostronny z wygórowanymi odruchami ścięgnisto-okostnowymi, obecność niewielkich przykurczów w obrębie stawów kończyny dolnej lewej oraz asymetrię długości kończyn dolnych na niekorzyść lewej. Objawy te wskazują na dłuższy, niż od dnia urazu głowy, czas trwania procesu chorobowego.

Stwierdzono obecność przeciwciał przeciwjądrowych (ANA). Wykluczono infekcję o etiologii *Borrelia burgdorferi* oraz *Mycoplasma pneumoniae*.

Pobrano wycinek skóry z miejsca objętego zanikiem w celu oceny histopatologicznej. Stwierdzono w nim włóknienie oraz skąpe nacieki limfocytarne.

W wykonanym badaniu elektroencefalograficznym (EEG) stwierdzono nieprawidłowy zapis ze zmianami napadowymi w obrębie lewej półkuli mózgu. Klinicznie chłopiec nie prezentuje incydentów napadowych.

W badaniu angio-MRI uwidoczniono asymetrię tętnic mózgowych. Po stronie prawej widoczne gałęzie tętnicy środkowej i tętnicy tylnej mózgu zwężone o słabym sygnale – obraz sugeruje zmniejszony przepływ w tym zakresie. Po stronie lewej obraz tętnicy środkowej i tylnej mózgu w normie. Pojedyncza tętnica przednia mózgu w odcinku A2, dalsze gałęzie słabo widoczne – na granicy pola badania. Nie uwidoczniono cech malformacji naczyniowych o szybkim przepływie krwi. Obraz angio-MRI syfonów tętnic szyjnych symetryczny, prawidłowy sygnał przepływu w układzie kręgowo-podstawnym.

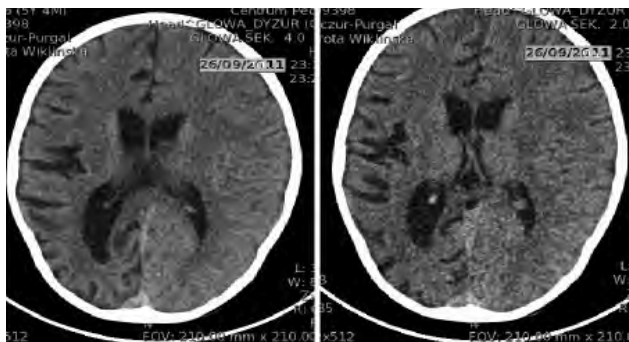
W opinii konsultujących dermatologa i reumatologa obraz zmian odpowiada twardzinie linijnej typu *en coup de sabre*. Konsultujący kardiolog nie stwierdził odchyień ze strony układu krążenia. Dziecko objęto systematyczną rehabilitacją ruchową oraz wdrożono leczenie farmakologiczne, tj. witaminę E, metotreksat, chlorochinę i metylo-prednizolon.

W październiku 2012 roku, tj. po roku od ustalenia rozpoznania, chłopiec po raz kolejny trafia na Oddział Pediatrii i Neurologii Wieku Rozwojowego z powodu narastającego niedowładu połowiczego.

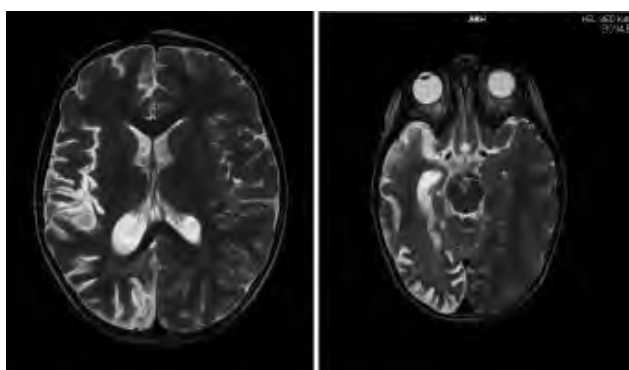
Przy przyjęciu dziecko w stanie ogólnym dobrym, bez cech infekcji. Widoczny wyraźny linijny zanik w obrębie skóry i tkanki podskórnej twarzy po stronie prawej. Zanik języka prawostronny. Ognisko łysienia w okolicy ciemieniowej po stronie prawej.

W badaniu neurologicznym obecny niedowład piramidowy lewostronny, uwagę zwraca również przykurcz ścięgna Achillesa. Nasilenie opisanych nieprawidłowości jest większe niż przed rokiem. Wykonane badania laboratoryjne nie ujawniły nieprawidłowości.

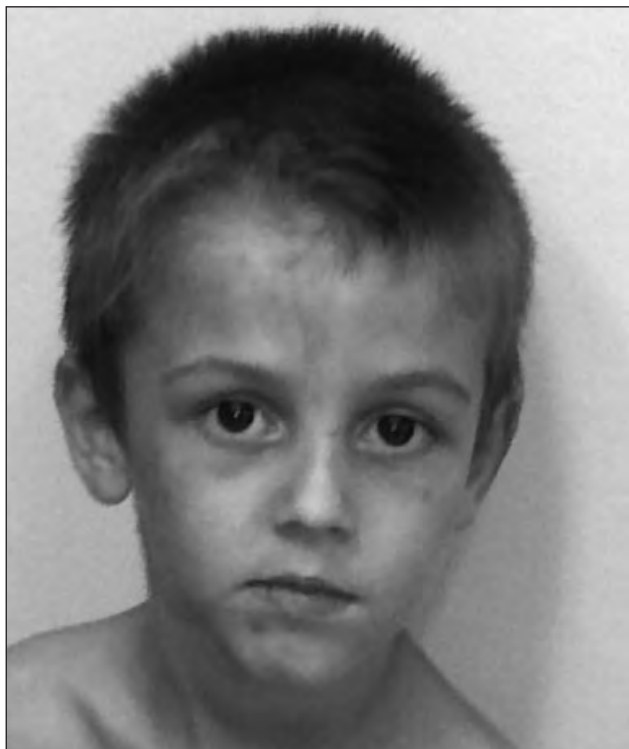W badaniu EEG zapis nieprawidłowy bez zmian o charakterze napadowym. W porównaniu z zapisem poprzednim poprawa czynności bioelektrycznej.



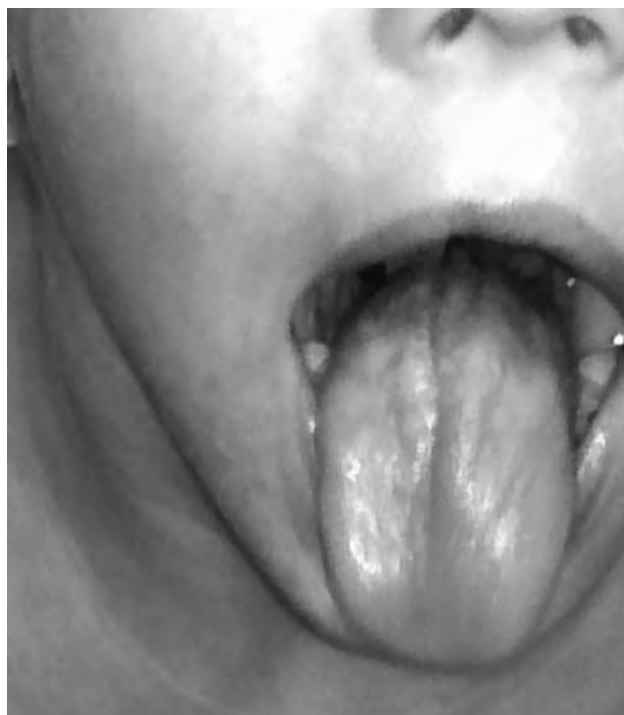**Ryc. 1** TK głowy (26.09.2011); asymetria w obrębie bruzd mózgu oraz układu komorowego. *CT of the head (26.09.2011); asymmetry within the sulci of the brain and ventricular system.*



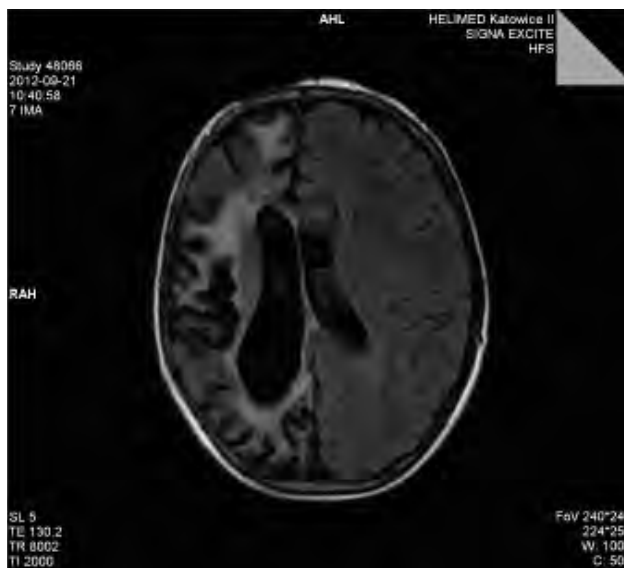
**Ryc. 2** MR głowy (28.09.2011); asymetria w obrębie półkul mózgu. *MRI of the head (28.09.2011); asymmetry within the brain hemispheres.*



**Ryc. 3** Linijny zanik skóry i tkanki podskórnej oraz ognisko wyłysienia po stronie prawej. *Linear atrophy of the skin and subcutaneous tissue, focus of alopecia on the right side.*



**Ryc. 4** Asymetria języka. *Asymmetry of tongue.*



**Ryc. 5** MR głowy (21.09.2012); progresja zmian zanikowych w obrębie prawej półkuli mózgu. *MRI of the head (21.09.2012); progression of atrophic lesions within the right hemisphere.*

Ocena psychologiczna przeprowadzona testem Wechslera wykazała niższe niż przeciętne możliwości intelektualne dziecka (II – 82, IS = 97, IBS = 68). Chłopiec pozostaje pod stałą opieką poradni psychologiczno-pedagogicznej w związku z obecnymi problemami zdrowotnymi, wadą wymowy i koniecznością umieszczenia go na czas kształcenia i wychowania przedszkolnego w oddziale integracyjnym.

W kontrolnym badaniu MRI głowy (21.09.2012 r.) w porównaniu z badaniem sprzed roku stwierdzono cechy progresji zmian zanikowych prawej półkuli mózgu w postacią poszerzenia układu komorowego po stronie

prawej i pogłębienia bruzd mózgowia. Progresja dotyczy również zmian degeneracyjno-zanikowych istoty białej – stref gliozy. Asymetria struktur głębokich i układu komorowego wynika z zaniku struktur mózgowia po stronie prawej. Zaznaczona jest również asymetria konarów mózgu – prawy o mniejszej objętości, z zaznaczonym obszarem o podwyższonym sygnale w T2 i FLAIR, w prawym konarze mózgu i brzeźnie w prawej połowie mostu – najpewniej w przebiegu wtórnych zmian typu degeneracji Wallera (ryc. 5).

Chłopiec wypisany z zaleceniem dalszej kontroli w poradniach neurologicznej i reumatologicznej oraz systematycznej rehabilitacji.

## DYSKUSJA

Zespół Parry'ego-Romberga jest schorzeniem występującym bardzo rzadko. Klasyfikuje się go jako troponeurozę – chorobę ze zlokalizowanymi zaburzeniami układu autonomicznego oraz zmianami troficznymi lub jako wariant twardziny ograniczonej. Istnieją doniesienia o występowaniu rodzinnym [4]. Częściej chorują kobiety. Najczęściej ma początek między 5. a 15. rokiem życia.

Przyczyny nie są do końca poznane. Postuluje się udział czynników autoimmunologicznych, zaburzenia autonomiczne nerwu trójdzielnego, zmiany troficzne układu współczulnego oraz metabolizmu lipidów w mózgu [5], zaburzenia migracji komórek grzebienia nerwowego w życiu płodowym [6], uraz [7]. Według Cory i wsp. [8] istotne znaczenie ma nieinfekcyjny, jednostronny proces zapalny związany z przewlekłymi zaburzeniami wazomotoryki i zapaleniem nerwów współczulnych.

Charakterystyczne i przydatne do ustalenia pewnego rozpoznania jest wystąpienie objawów dermatologicznych. Obejmują one twardzinę liniową z ogniskiem wyłysienia. Zanik oprócz skóry dotyczy także tkanki podskórnej, mięśni, części chrzęstnych i kostnych czaszki, a także tkanki nerwowej mózgu.

Nie jest poznany związek zespołu Parry'ego-Romberga z twardziną liniową *en coup de sabre*. Obrazy kliniczne są bardzo zbliżone. Występuje zanik skóry o układzie liniowym, najczęściej jednostronny o typowej lokalizacji w okolicy czołowej, od linii brwi do owłosionej skóry głowy. Skóra w obrębie zmian jest woskowożółta z liniowymi ogniskami łysienia bliznowaciejącego. Obraz histopatologiczny obu schorzeń jest taki sam, jednak w przypadku twardziny *en coup de sabre* zazwyczaj naciek zapalny sięga do granicy skóry właściwej z tkanką tłuszczową. Dokładna charakterystyka i porównanie tych dwóch schorzeń przedstawili Bergler-Czop i wsp. [9].

Zespół Parry'ego-Romberga i twardzina *en coup de sabre* są uważane przez niektórych autorów za różne manifestacje kliniczne tej samej choroby. Czasem rozpatruje się zespół Parry'ego-Romberga jako zejście twardziny ograniczonej.

Menascu wsp. [10] opisali przypadek 13-latka z tym zespołem, który został przyjęty z powodu stanu migrenowego. MRI mózgu wykazały zmiany w istocie białej okolicy czołowo-ciemieniowej i ścieńczenie skóry i kości czaszki. Trzy lata wcześniej zdiagnozowano u niego twar-

dzinę liniową, na podstawie obrazu klinicznego i wyniku biopsji skóry.

Brak jasnych kryteriów diagnostycznych umożliwiających rozróżnienie pomiędzy tymi chorobami, a wyniki badań neuropatologicznych i neuroobrazowania zwykle są niejednoznaczne. Twardzinę *en coup de sabre* zazwyczaj rozpoznaje się, gdy zmiany zanikowe nie są zbyt głębokie i pacjent nie ma objawów neurologicznych. Tak rozumując, jej przebieg kliniczny jest łagodniejszy niż zespołu Parry'ego-Romberga.

W obu schorzeniach postulowano udział patogenezny zakażenia *Borrelia burgdorferi* (u naszego pacjenta wykluczono zakażenie). Badanie Sommera i wsp. [11] przeprowadzone u 278 chorych nie potwierdziło jednak związku pomiędzy infekcją *Borrelia burgdorferi* a postępującym zanikiem twarzy.

Wśród przyczyn PRS brana jest pod uwagę rola urazów, w tym szczególnie urazów głowy [7]. W przypadku prezentowanego przez nas chłopca uraz głowy stał się przyczyną wnikliwszej oceny klinicznej oraz wskazaniem do wykonania badania obrazowego, jednak obraz kliniczny i radiologiczny przemawiają przeciwko roli tego urazu jako czynnika sprawczego rozpoznanej jednostki chorobowej.

Oprócz zmian dermatologicznych charakterystyczne są zaburzenia neurologiczne. Błaszczyk i wsp. [12] przebadali 19 chorych z cechami postępującego zaniku twarzy i twardziny *en coup de sabre* w kierunku zmian w OUN. Częstość zmian w OUN była większa u chorych z cechami zaniku twarzy i twardziny *en coup de sabre* niż w grupie kontrolnej. W 2003 roku Stone [13] przeprowadził badanie internetowe 205 pacjentów z zespołem Parry'ego-Romberga. U 11% z nich stwierdzono padaczkę, a u 19% zmiany w motoryce kończyn. Czasem różne objawy neurologiczne mogą poprzedzać wystąpienie zaniku skóry i tkanki podskórnej [8, 14].

Wśród objawów neurologicznych częste są napady padaczkowe, migrenowe bóle głowy, neuralgia nerwu trójdzielnego, obustronne zaburzenia dróg piramidowych, postępująca atrofia półkuli mózgu po stronie zaniku twarzy, podwójne widzenie, dysfunkcje nerwów okoruchowych, przemijające zaburzenia sensoryczne. U naszego pacjenta głównym problemem neurologicznym jest postępujący połowiczny niedowład lewostronny. Zapis EEG chłopca był nieprawidłowy, ale nie było zmian napadowych. Wśród wielu opisanych chorych wystąpiła padaczka. Paprocka i wsp. [15] przedstawili 10-letnią dziewczynkę, w przypadku której ze względu na napady padaczkowe opisano różnicowanie zespołu Parry'ego-Romberga z zapaleniem mózgu Rasmussena. Klinicznie obserwowano napady padaczkowe i jednostronne objawy neurologiczne.

Leczenie chorych również nastęcza wielu trudności. Tollefson i wsp. [1] u 57,1% chorych z połowicznym zanikiem twarzy i twardziną typu *en coup de sabre* podawali leki przeciwmalaryczne, a u 28,6% metotreksat. U pozostałych stosowano jedynie emolienty. Skuteczność we wszystkich grupach była kontrowersyjna. W terapii używane są także glikokortykosteroidy, penicylina prokainowa i inne antybiotyki, cyklosporyna, fototerapia,

fizjoterapia i leki przeciwpadaczkowe. Celem leczenia jest zahamowanie lub wygaśnięcie procesu chorobowego, co udaje się osiągnąć u niektórych pacjentów.

W przypadku opisanego chłopca pomimo stosunkowo wczesnego rozpoznania oraz wdrożenia agresywnego leczenia farmakologicznego obserwujemy narastanie zmian patologicznych w obrębie OUN oraz postępującą niepełnosprawność ruchową. Aktualnie trudno jest w sposób obiektywny ocenić wpływ schorzenia na możliwości poznawcze naszego pacjenta, po raz pierwszy dokonano oceny możliwości intelektualnych dziecka w wieku lat 5, tj. w momencie ustalenia rozpoznania choroby.

Po wygaśnięciu procesu chorobowego dobre efekty dają techniki chirurgii plastycznej, w tym wstrzykiwanie autologicznej tkanki tłuszczowej, syntetycznego kolagenu i preparatów wypełniających zawierających kwas hialuronowy [15, 16].

## WNIOSKI

Zespół Parry'ego-Romberga jest niezwykle trudnym w różnicowaniu schorzeniem, czego dowodem jest długa droga diagnostyczna, jaką przebył prezentowany chory. Wśród opisów tej choroby istnieje wiele niejasności zarówno nomenklaturowych, jak i diagnostycznych. Najbardziej prawdopodobną przyczyną tych zawiłości jest zapewne rzadkie jej występowanie, a więc trudności w badaniu i porównaniu oraz wnioskowaniu na podstawie większej ilości chorych.

Istnieją hipotezy, iż postępujący połowiczny zanik twarzy może być zejściem twardziny linijnej *en coup de sabre* lub jej odmianą. Prawdopodobne jest nawet, że zespół Parry'ego-Romberga a i twardzina linijna są tą samą chorobą, w różnym stopniu zaawansowania.

Niektórzy autorzy [6] sądzą, że te dwie jednostki chorobowe mają wspólne źródło w życiu płodowym i są skutkiem zaburzonej migracji komórek zarodkowych grzebienia nerwowego, odpowiedzialnych za tworzenie zarówno tkanki układu nerwowego, jak i kości, skóry, mięśni i tkanki podskórnej. To mogłoby wyjaśniać podobieństwo zespołu Parry'ego-Romberga i sklerodermii *en coup de sabre*.

Obecna wiedza medyczna nie pozwala jednak na jednoznaczne ustalenie przyczyny i związku między tymi schorzeniami. Wiadomo jednak, że każdy pacjent z postępującą chorobą powinien być objęty systematyczną rehabilitacją, fizykoterapią. Ich rola jest nieoceniona, zwłaszcza u chorych z zanikami w obrębie mięśni i OUN powodującymi upośledzenie sprawności ruchowej. Należy pamiętać, że jeśli wymaga tego stan kliniczny, pacjent musi być poddany leczeniu immunosupresyjnemu, w tym steroidoterapii, co u niektórych pacjentów może zatrzymać lub spowolnić progresję choroby.

Niestety, zdarza się, że stosowane leczenie farmakologiczne nie powoduje wygaśnięcia procesu chorobowego. Stało się tak u opisanego chłopca. Rozpoznanie ustalono w 5. roku życia chłopca, a więc dość wcześnie, choć matka podaje, że zanik skóry o typie twardziny obserwowana u dziecka już w 3. roku życia. Mimo stosowanego ponad pół roku leczenia metotreksatem, metyloprednizolonem, chlorochiną i preparatami witamin zanik mózgu i innych struktur postępuje, a kliniczne obserwujemy postęp pogorszenia funkcji motorycznych dziecka. Dotychczas chłopiec pozostaje wolny od incydentów napadowych.

## PIŚMIENICTWO

- [1] Tollefson M.M., Witman P.M.: En coup de sabre morphea and Parry-Romberg syndrome: a retrospective review of 54 patients. *J Am Acad Dermatol* 2007; 56: 257–263.
- [2] Sathornsumetee S., Schanberg L., Rabinovich E., et al.: Parry-Romberg syndrome with fatal brain stem involvement. *J Pediatr* 2005; 146: 429–431.
- [3] Zubcov-Iwantschew A.A., Thomke F., Goebel H.H., et al.: Eye movement involvement in Parry-Romberg syndrome: a clinicopathologic case report. *Strabismus* 2008; 16: 119–121.
- [4] Ignatowicz R., Michałowicz R., Kmieć T., et al.: Rodzinne występowanie choroby Parry'ego-Romberga. *Pol Tyg Lek* 1985; 40: 47–49.
- [5] Miller M.T., Sloane H., Goldberg M.F., et al.: Progressive hemifacial atrophy (Parry-Romberg disease). *J Pediatr Ophthalmol Strabismus* 1987; 24: 27–36.
- [6] Cohen M.M. Jr.: Asymmetry: molecular, biologic, embryopathic, and clinical perspectives. *Am J Med Genet* 2001; 101: 292–314.
- [7] Mazzeo N., Fisher J.G., Mayer M.H., et al.: Progressive hemifacial atrophy (Parry-Romberg syndrome). Case report. *Oral Surg Oral Med Oral Pathol Oral Radiol Endod.* 1995; 79: 30–35.
- [8] Cory R.C., Clayman D.A., Faillace W.J., et al.: Clinical and radiologic findings in progressive facial hemiatrophy (Parry-Romberg syndrome). *AJNR Am J Neuroradiol* 1997; 18: 751–757.
- [9] Bergler-Czop B., Lis-Święty A., Brzezińska-Wcisło L.: Scleroderma linearis: hemiatrophia faciei progressiva (Parry-Romberg syndrome) without any changes in CNS and linear scleroderma "en coup de sabre" with CNS tumor. *BMC Neurology* 2009; 9: 39.
- [10] Menascu S., Padeh S., Hoffman C., et al.: Parry-Romberg syndrome presenting as status migrainosus. *Pediatric Neurology* 2009; 40: 321–323.
- [11] Sommer A., Gambichler T., Bachrach-Buhles M., et al.: Clinical and serological characteristics of progressive facial hemiatrophia: a case series of 12 patients. *J Am Acad Dermatol* 2006; 54: 227–233.
- [12] Błaszczak M., Królicki L., Krasu M., et al.: Progressive facial hemiatrophia: central nervous system involvement and relationship with scleroderma en coup de sabre. *J Rheumatol* 2003; 30: 1997–2004.
- [13] Stone J.: Parry-Romberg syndrome: a global survey of 205 patients using the Internet. *Neurology* 2003; 61: 674–676.
- [14] Yano T., Sawaishi Y., Toyono M., et al.: Progressive facial hemiatrophia after epileptic seizures. *Pediatr Neurol* 2000; 23: 164–166.
- [15] Paprocka J., Jamroz E., Adamek D., et al.: Difficulties in differentiation of Parry-Romberg syndrome, unilateral facial scleroderma and Rasmussen syndrome. *Childs Nerv Syst* 2006; 22: 409–415.
- [16] Roller E., Reifenberger J., Homey B., et al.: Hemiatrophia faciei progressiva (Parry-Romberg syndrome). *Hautarzt* 2006; 57: 905–906.

**Adres do korespondencji:**

Olga Kula, Plac Partyzantów 13, Chechło 32-310 Klucze, tel.: 507 055 580, e-mail: [olga.kula@op.pl](mailto:olga.kula@op.pl)